

# Badanie pilotażowe

## nad oceną skuteczności terapeutycznej i tolerancji szamponu zawierającego 3-proc. chlorheksydynę w leczeniu powierzchownych ropowic skóry

### Therapeutic efficacy and tolerance of 3% chlorhexidine shampoo in the superficial skin pyoderma treatment – a pilot study

#### Streszczenie

Leczenie głębokich ropowic skóry tradycyjnie opierało się na stosowaniu przedłużonej, uogólnionej antybiotykoterapii. Ze względu na coraz częstsze występowanie szczepów gronkowców metycylinoopornych lub wieloopornych w niektórych przypadkach klinicznych stosowanie antybiotyków jest utrudnione lub nawet niemożliwe. Gronkowce są zwykle wrażliwe na działanie chlorheksydyny. Celem badania była ocena tolerancji i skuteczności szamponu zawierającego 3-proc. chlorheksydynę w terapii 4-tygodniowej u 40 psów z powierzchownymi ropnymi zapaleniami skóry.

#### Słowa kluczowe

chlorheksydyna, ropowice powierzchowne, zapalenie mieszków włosowych, szamponoterapia

#### Abstract

The treatment of canine superficial pyoderma has been traditionally based on prolonged systemic antibiotic administration. The recent emergence of methicillin-resistant and multi-resistant staphylococcal strains has made the selection of an effective antibiotic more difficult or impossible in some cases. Staphylococci are usually sensitive to antiseptics such as chlorhexidine. The aim of the study was to evaluate the tolerance and effectiveness of a four week course of 3% chlorhexidine shampoo treatment of 40 cases of superficial pyoderma in dogs.

#### Keywords

chlorhexidine, superficial pyoderma, folliculitis superficialis, shampoo therapy

Przez ostatnie lata najważniejszym zaleceniem w leczeniu ropowic powierzchownych skóry u psów była ogólnoustrojowa, długotrwała antybiotykoterapia. Ostatnio coraz częściej spotykamy się z doniesieniami o szczepach *S. intermedius* metycylinoopornych oraz wieloopornych. Nie ma wątpliwości, że oporność bakterii na powszechnie stosowane antybiotyki wzrasta w alarmującym tempie. W owej ogólnoustrojowej, długotrwałej antybiotykoterapii antybiotyki były podawane pacjentom przez okres co najmniej od 21 do 28 dni (8).

W związku ze wzrastającą opornością na antybiotyki niekiedy zapobieganie i leczenie infekcji u psów może być trudne lub nawet niemożliwe (2, 5). Rozwiązaniem tego problemu nie powinno i nie może być tworzenie coraz to nowych antybiotyków, co jest bardzo kosztowne i czasochłonne. Wytworzenie oporności jest nieuniknione i będzie występowało zawsze. Dlatego obecnie opracowuje się strategie postępowania, aby „przedłużyć życie” istniejących antybiotyków. W tym celu coraz powszechniej stosuje się substancje o działaniu antyseptycznym zamiast antybiotyków.

Gronkowce metycylinooporne (MRS) są często wrażliwe na działanie preparatów antyseptycznych, takich jak dwuglukonian chlorheksydyny (5, 8). Ostatnio opublikowane

badania donoszą, że podanie miejscowe preparatów zawierających octan lub dwuglukonian chlorheksydyny może być stosowane jako jedyne leczenie ropowic powierzchownych, bez stosowania ogólnoustrojowego antybiotyku (13).

#### Leczenie miejscowe

Jest ono kluczowe w dermatologii weterynaryjnej, ponieważ stosowane preparaty działają bezpośrednio w miejscu występowania problemu, czyli na skórze. Dostępnych jest wiele różnorodnych formułacji, takich jak lotiony, szampony, pudry, kremy, maści, żele, pianki i spot-on (8). Jednak szamponoterapia jest najlepszą opcją terapeutyczną w przypadku, gdy zmiany występują w wielu miejscach lub są rozsiane i obejmują większą część skóry. Szampony stosuje się z powodzeniem u zwierząt, które mają tendencję do zlizywania innych preparatów stosowanych miejscowo (maści, kremów). Szampon jest bardzo dobrym rozwiązaniem u psów o gęstej i długiej sierści, gdyż pozwala na dotarcie składników czynnych nawet do najtrudniej dostępnych miejsc.

Należy pamiętać, że szamponoterapia oprócz dostarczania substancji aktywnych do skóry zapewnia również mechaniczne usunięcie brudu, łoju, łusek, strupów, mikroorganizmów, a nawet alergenów. Już sama kąpiel w wodzie niweluje nieprzy-

jemny zapach, poprawia wygląd skóry i włosów, a nawet zmniejsza świąd. Nowoczesne szampony nie wysuszają skóry i często zawierają substancje dodatkowo nawilżające. Należy zawsze zalecać właścicielom produkty weterynaryjne, opracowane specjalnie do stosowania dla zwierząt, gdyż skóra psów ma inne pH niż skóra ludzi. Szamponoterapia jest w większości przypadków łatwa do przeprowadzenia, a przy prawidłowym doborze szamponu bardzo rzadko występują efekty uboczne w postaci podrażnień lub alergii kontaktowych (2, 4, 8).

Kolejnym ważnym kryterium, które przemawia za zastosowaniem szamponu w przypadku piodermii powierzchniowych, jest koszt leczenia. Leczenie takie będzie na pewno tańsze od ogólnoustrojowej antybiotykoterapii trwającej kilka tygodni, szczególnie u ras dużych (8, 5).

W szamponach antyseptycznych, stosowanych w leczeniu powierzchniowych ropowic skóry u psów, najczęściej stosowaną substancją czynną jest chlorheksydyna. Chlor-

heksydyna jest organicznym związkiem chemicznym, syntetycznym antyseptykiem, pochodną biguanidu. Stosowana w postaci glukonianu lub octanu, działa silnie na bakterie Gram-dodatnie, natomiast słabiej na bakterie Gram-ujemne (5, 9). W medycynie człowieka jest używana głównie jako środek odkażający skórę, błony śluzowe, rany oraz narzędzia chirurgiczne. Jej działanie przeciwbakteryjne (bakteriostatyczne i bakteriobójcze) polega na uszkodzeniu błony komórkowej bakterii (co prowadzi do zwiększenia jej przepuszczalności), a nie na inaktywacji ATP-azy, jak sądzono wcześniej (6).

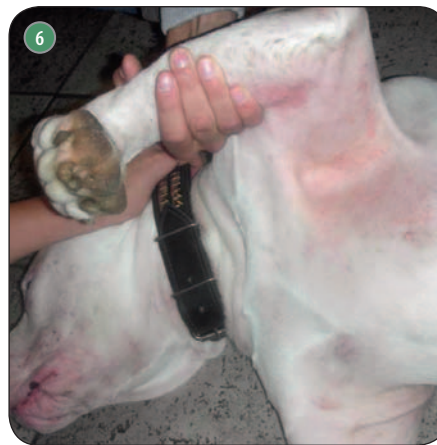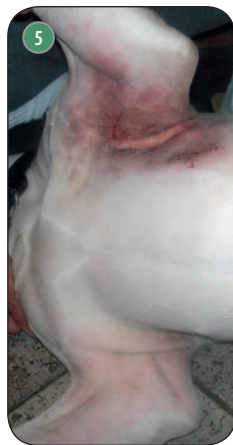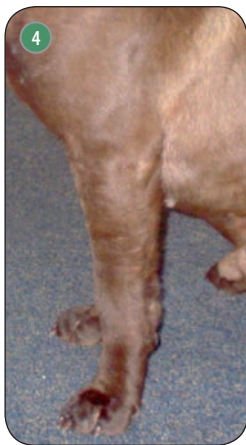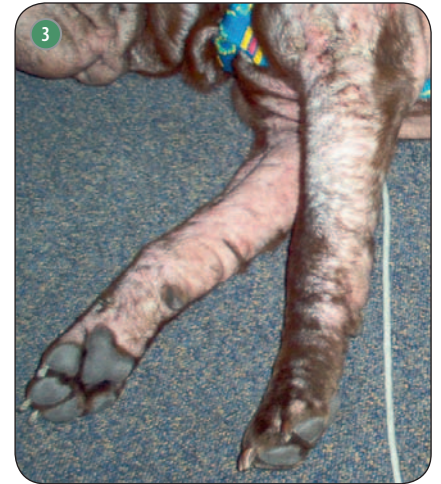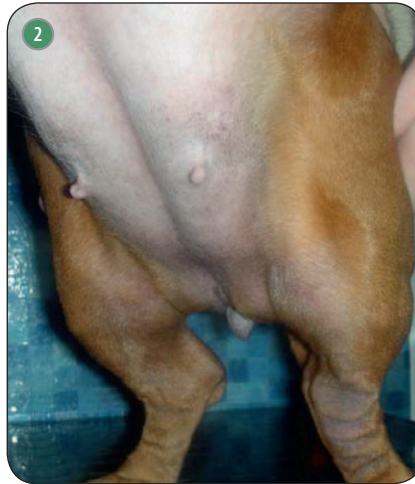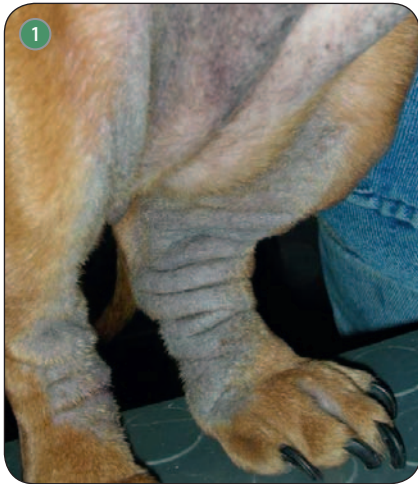
Chlorheksydyna działa silnie bakteriobójczo na bakterie Gram-dodatnie, słabiej – na bakterie Gram-ujemne oraz niektóre wirusy. Nie działa na prątki kwasooporne, niektóre szczepy pałeczki *Pseudomonas* i *Proteus* oraz przetrwalniki bakterii. Chlorheksydyna 2-4% jest skuteczna przeciwko większości bakterii i drożdżaków (*Malassezia*) obec-

nych na skórze. Czas oddziaływania, przez jaki musi pozostać na skórze, wynosi 10 minut. Chlorheksydyna ma działanie synergistyczne z mikonazolem (2, 5, 9). Ma bardzo niewielką toksyczność. Słabo wchłania się z przewodu pokarmowego i powłok ciała. Objawami ubocznymi stosowania mogą być niewielkie łuszczenie i delikatne zwiększenie świądu, które jednak samoistnie ustępują po kilku dniach.

### Materiał i metody

Celem przeprowadzonego badania była ocena tolerancji i skuteczności terapeutycznej szamponu zawierającego 3-proc. chlorheksydyne. Do badania wybrano 40 psów różnych ras, w różnym wieku, cierpiących na atopowe zapalenie skóry, u których jako powikłania występowały miejscowe lub uogólnione, powierzchniowe, ropne zapalenia skóry. Właściciele psów wyrazili pisemną zgodę na udział w badaniu. Rozpoznanie ropowic powierzchniowych opierało się na przeprowadzeniu badania ►

ryc. archiwum autorki



Ryc. 1. 6-letni jamnik z nawracającym przewlekłym powierzchownym ropnym zapaleniem skóry na tle atopii

Ryc. 2. Pies z ryc. 1 po 4-tygodniowej szamponoterapii

Ryc. 3. Dwuletni shar-pei z alergią pokarmową, cierpiący na nawracające zapalenie proksymalnej części mieszków włosowych

Ryc. 4. Pies z ryc. 2 po 4-tygodniowej szamponoterapii

Ryc. 5. Roczny mieszaniec z powierzchownym ropnym zapaleniem skóry pod pachą

Ryc. 6. Pies z ryc. 5 po 14 dniach leczenia szamponem z 3-proc. chlorheksydyną

► dermatologicznego i obserwacji charakterystycznych wykwitów skórnych w postaci: grudek, krost, kryzek naskórkowych oraz strupów. U każdego z pacjentów przeprowadzono badanie cytologiczne materiału pobranego z wykwitów pierwotnych. Materiał był pobierany za pomocą wymazówek, odcisku lub aspiracyjnej biopsji cienkoigłowej. Preparaty barwiono metodą Hemacolor.

Warunkiem udziału w badaniu była obserwacja w badaniu cytologicznym zwyrodniałych neutrofilii oraz wewnątrzkomórkowych bakterii Gram-dodatnich (fagocytoza), co świadczyło o infekcji bakteryjnej. U wszystkich psów przeprowadzono badanie głębokich zeszkrobów skórnych – psy z chorobami pasożytniczymi zostały wykluczone z badania. Do innych kryteriów wykluczających należały: ogólnoustrojowa i miejscowa antybiotykoterapia oraz podawanie glikokortykoidów w jakiegokolwiek formie. U pacjentów zostały odstawione wszystkie wcześniej po-

dawane leki, mogła być jedynie stosowana profilaktyka przeciw pasożytom (pchłom i kleszczom). Okres karencji musiał wynosić co najmniej 30 dni od odstawienia antybiotyków i glikokortykoidów doustnych oraz 90 dni od odstawienia glikokortykoidów o przedłużonym okresie działania (*depot*).

Wszyscy z zakwalifikowanych pacjentów cierpieli na atopowe zapalenie skóry lub alergię pokarmową, które były potwierdzone badaniami klinicznymi, testami alergicznymi (śródkórnymi lub serologicznymi) i dietą eliminacyjną. Nawracające ropowice powierzchniowe (wyprzenia ropne, ostre sączące zapalenie skóry, powierzchowne zapalenie proksymalnej części mieszków włosowych, powierzchowne ropne rozszerzające się zapalenie skóry) u tych zwierząt występowały jako powikłania chorób alergicznych.

Zakwalifikowane do badania psy były leczone z zastosowaniem szamponu z 3-proc. chlorheksydyną. Czas

badania wynosił 28 dni (cztery tygodnie). Kąpiele przeprowadzono trzy razy w pierwszym tygodniu, dwa razy w drugim i trzecim tygodniu oraz raz w czwartym tygodniu. W pierwszych trzech tygodniach leczenia kąpiele były przeprowadzane w klinice weterynaryjnej przez odpowiednio przeszkolony personel. W ostatnim tygodniu badania ostatnią kąpiel przeprowadzali właściciele w domu po uprzednim przeszkoleniu. Każdy z właścicieli musiał co najmniej raz uczestniczyć w kąpeli przeprowadzanej w klinice.

Każda z kąpeli odbywała się w ciepłej wodzie wg ściśle ustalonego schematu, który obejmował: dokładne zmożenie skóry i sierści wodą, nakładanie szamponu, spienianie, masowanie. Następnie szampon z 3-proc. chlorheksydyną pozostawał na skórze (czas oddziaływania) przez okres 10 minut. Piana była spłukiwana, psy wycierane były jednorazowymi ręcznikami fryzjerskimi i suszone na wolnym powietrzu.

Psy były poddane badaniom klinicznym i dermatologicznym w 1.dniu (D1), 14. dniu (D14) i 28. dniu (D28). Wszystkie informacje były zapisywane we wcześniej przygotowanych przez badaczy formularzach. W dniach: 1., 14. i 28. były oceniane następujące parametry: rumień, obecność wykwitów pierwotnych (grudek i krost), świąd, łuszczenie, nieprzyjemny zapach, wyłysienia wg skali numerycznej: 0 – brak, 1 – niewielkie, 2 – średnie, 3 – duże, 4 – bardzo duże.

Oceni zostały również poddane tolerancja i skuteczność terapeutyczna szamponu w opinii właściciela zwierzęcia. Każdy właściciel otrzymał formularz dotyczący intensywności świądu (wg Hill i in.) na początku badania i drugi formularz dotyczący skuteczności leczenia i tolerancji, który wypełniał na końcu badania.

W drugim formularzu pytania do właściciela były sformułowane następująco:

1. Czy produkt był łatwy/średnio łatwy/trudny w użyciu?
2. Czy produkt był skuteczny/średnio skuteczny/nieskuteczny?
3. Czy produkt był dobrze tolerowany/średnio tolerowany/źle tolerowany przez zwierzę?

W badaniu wzięło udział 14 samców i 26 samic w wieku od roku do 12 lat. Średni wiek zwierząt wynosił 3,8 lat. Psy należały do różnych ras: 8 mieszańców, 6 owczarków niemieckich, 4 west highland terriery, 4 jamniki, 4 labradory, 2 bokserzy, 2 beagle, 2 shih tzu, 2 maltańczyki, 2 jack russel terriery, 2 american staffordshire terriery oraz 2 psy rasy sharpei. Ropowicami rozpoznany u wymienionych psów były: wyprzenia ropne u 10 pacjentów, ostre sącząco ropne zapalenia skóry (*hot spot*) u 5 pacjentów oraz powierzchowne, ropne zapalenia proksymalnej części mieszków włosowych u 15 pacjentów i powierzchowne ropne rozszerzające się zapalenia skóry u 10 pacjentów. Badanie zostało przeprowadzone na przełomie sierpnia i września 2013 roku. Psy biorące udział w testach nie otrzymywały żadnego innego leczenia oprócz szamponoterapii. U wszystkich psów była stosowana profilaktyka przeciwpchelna/prze-

ciwkleszczowa w postaci preparatów spot-on. Z powodu częstych kąpiei preparaty te były aplikowane co trzy tygodnie.

## Wyniki

Wszystkie oceniane parametry kliniczne uległy poprawie o 55,1% w dniu 14. badania (D14) oraz o 69,2% w dniu 28. badania (D28). Ustępowanie objawów klinicznych było najbardziej widoczne po pierwszych dwóch tygodniach leczenia. Po pierwszych dwóch tygodniach leczenia rumień ustąpił o 45,5%, wykwity pierwotne (grudki i krosty) – o 66,7%, świąd – o 37,3%, łuszczenie – o 48,3%, nieprzyjemny zapach – o 89%, natomiast wyłysienia – o 25%. Po czterech tygodniach leczenia (D28) zaobserwowano dalszą poprawę i ustępowanie zmian w przypadku wszystkich parametrów klinicznych: rumień ustąpił o 61,2%, wykwity pierwotne – o 79,4%, świąd – o 46,0%, łuszczenie – o 51,2%, nieprzyjemny zapach – o 95%, natomiast wyłysienia – o 40%. Tylko dwóch właścicieli twierdziło, że szampon był mało skuteczny, pięciu właścicieli określiło skuteczność jako średnią, natomiast pozostali (33 osoby) uznali, iż szampon jest skuteczny. Wszyscy właściciele określili szampon jako łatwy w zastosowaniu. U żadnego z leczonych psów nie zaobserwowano objawów ubocznych, tolerancję i skuteczność określono na 100% zarówno w 14., jak i 28. dniu badania.

## Wnioski

Wyniki przeprowadzonego badania wskazują na wysoką skuteczność kliniczną szamponu zawierającego 3-proc. chlorheksydyne, stosowanego jako jedyne leczenie w przypadku ropowic powierzchownych u psów. Wszystkie oceniane parametry kliniczne, takie jak rumień, obecność grudek i krost, świąd, łuszczenie, nieprzyjemny zapach, ulegały stopniowej poprawie zarówno w dniu 14., jak i w 28. dniu badania. Wskazaniem ulotkowym do stosowania tego produktu są ropne zapalenia skóry o różnej etiologii. U pacjentów zakwalifikowanych do tego badania nawracające ropowice skóry występowały jako powikłania chorób alergicznych. Zastosowanie szampo-

nu zawierającego 3-proc. chlorheksydyne jest zatem bardzo interesujące, gdyż pozwala na stosowanie leczenia wyłącznie miejscowego, bez stosowania ogólnoustrojowego antybiotyku. Dzięki tej metodzie leczenia można ograniczyć powstawanie bakterii antybiotykoopornych, szczególnie gronkowców metycylinoopornych i wieloopornych. Zmniejszenie łuszczenia i świądu po kąpielach również zasługuje na baczną uwagę, gdyż dzięki temu u psów cierpiących na atopowe zapalenie skóry można stosować obniżone dawki leków immunosupresyjnych (glikokortykoidów i cyklosporyny) lub całkowicie zaprzestać ich stosowania, co pozwoli na uniknięcie silnych działań ubocznych tych leków.

Zaobserwowano wysokie zadowolenie właścicieli z zastosowania badanego produktu. Prawie wszyscy potwierdzili zarówno skuteczność, jak i bezpieczeństwo stosowanego szamponu; jest to bardzo ważne w przypadku psów atopowych, których skóra może reagować podrażnieniem na substancje zawarte w preparatach miejscowych.

Użytkownicy określili produkt jako łatwy i przyjemny w użyciu. Należy pamiętać o tym, że szamponoterapia sama w sobie mechanicznie usuwa brud, strupy i bakterie ze skóry, niezależnie od składnika czynnego zawartego w szamponie. Nie możemy wykluczyć, iż część pozytywnych rezultatów jest związana z dobroczynnym działaniem samych kąpiei w ciepłej wodzie. Jednak składnik aktywny produktu użytego w badaniu (dwuglukonian chlorheksydyne) był już wcześniej poddany wielu badaniom i jest powszechnie uznawany jako bardzo skuteczny składnik antyseptyczny, zarówno w badaniach *in vitro*, jak i *in vivo* (10, 11). W celu dalszego potwierdzenia wyniku tego badania zostaną przeprowadzone kontrolowane badania z podwójną ślepą próbą z zastosowaniem CADESI. □

## Piśmiennictwo dostępne u autorki.

dr n. wet. Dorota Pomorska-Handwerker  
Lubelska Poliklinika Weterynaryjna s.c.  
20-718 Lublin  
Al. Kraśnicka 89