

Zastosowanie szamponu selenowego

w leczeniu miejscowym zapalenia i zaniku
gruczołów łojowych (*sebaceous adenitis*) u pięciu psów

Use of the selenium sulfide shampoo in the topical treatment of the inflammation and aplasia of sebaceous glands (*sebaceous adenitis*) in five dogs

Streszczenie

Sebaceous adenitis jest chorobą skóry o niejasnej etiologii, która występuje u ras predysponowanych genetycznie do tej choroby. Leczenie pierwszego rzutu powinno być leczeniem miejscowym, natomiast leczenie ogólnoustrojowe powinno być wdrożone dopiero w przypadku niepowodzenia leczenia miejscowego.

Słowa kluczowe

sebaceous adenitis, akita, dwusiareczek selenu

Abstract

Sebaceous adenitis is a dermatosis of obscure origin frequently manifested in certain predisposed breeds. The disease should be treated topically, the general treatment being restricted to the cases when local therapy fails.

Keywords

sebaceous adenitis, Akita,elenium disulfide

Zapalenie i zanik gruczołów łojowych jest chorobą o charakterze zapalnym, w przebiegu której gruczoły łojowe ulegają zniszczeniu. Schorzenie to występuje rzadko, najczęściej zachorowań obserwuje się u psów młodych i w średnim wieku (2, 6, 7). Etiologia choroby nie jest jeszcze do końca poznana. Uważa się, że może mieć podłoże immunologiczne (8). Rozpoznanie opiera się na obserwacji charakterystycznych objawów klinicznych i wykluczeniu chorób o podobnym przebiegu, jednak zawsze musi być potwierdzone badaniem histopatologicznym bioptatów skóry (7, 8). Leczenie choroby jest w wielu przypadkach utrudnione, choroba ma tendencje do postępu, szczególnie u rasy akita (6). W tym artykule opisano pięć przypadków klinicznych, psów cierpiących na *sebaceous adenitis*, które były leczone miejscowo z zastosowaniem szamponu zawierającego dwusiareczek selenu.

Opis przypadków

Do badania zostało zakwalifikowanych pięć psów chorych na *sebaceous adenitis* z objawami nadmiernego rogowacenia, przerzedzeniem sierści i/lub nieprzy-

jemnym zapachem. Były to dorosłe psy, należące do ras akita inu (4 na 5 psów) i berneński pies pasterski (1 na 5 psów), w różnym wieku, trzy samce i dwie samice (tab. 1, s. 102). U psów nie obserwowano objawów świądu lub był on bardzo niewielki. Do obserwowanych zmian zaliczono przerzedzenie włosów (2 na 5 psów), znaczne go stopnia wyłysienia (3 na 5 psów) wraz z przebarwieniami (5 na 5 psów) oraz obecnością odlewów mieszkowych (5 na 5 psów). Zmiany lokalizowały się w okolicy klatki piersiowej i tułowia u wszystkich pięciu psów, w okolicy krzyżowo-łędźwiowej u 3 psów, na kończynach u 3 psów, na twarzy u 3 psów, na zewnętrznej stronie małżowin usznych u 3 psów oraz na skórze ogona u 4 psów. Zmiany były uogólnione u 3 na 5 psów. Łojotok został sklasyfikowany jako suchy we wszystkich pięciu przypadkach. W przypadku łojotoku suchego obserwuje się przesuszenie skóry, matowy włos oraz obecność licznych łusek. Właśnie takie objawy były przyczynami konsultacji dermatologicznej u 4 na 5 pacjentów. U psów nie obserwowano objawów ogólnych choroby. U wszystkich psów zakwalifikowanych

do badania w rozpoznaniu różnicowym wzięto pod uwagę choroby przebiegające z łojotokiem i należały do nich demodekoza i dermatofitoza. U każdego z psów przeprowadzono liczne zeszkrobiny głębokie, w których nie stwierdzono pasożytów. Posiewy mikologiczne, które przeprowadzono, we wszystkich przypadkach były ujemne. U pacjentów biorących udział w badaniu przeprowadzono biopsje skóry (pobrano po 4 wycinki trepanem o średnicy 6-8 mm), które poddano badaniu histopatologicznemu (Laboratorium Laboklin). Badania histopatologiczne potwierdziły rozpoznania zapalenia i zaniku gruczołów łojowych (*sebaceus adenitis*). W dwóch przypadkach mieliśmy do czynienia z fazą zapalną *sebaceous adenitis*, natomiast w trzech przypadkach – z fazą przewlekłą z całkowitym zniszczeniem gruczołów łojowych.

Leczenie

U wszystkich psów w leczeniu zastosowano kąpiele w szamponie przeciwłojotokowym zawierającym selen. Kąpiele były stosowane dwa razy w tygodniu

przez miesiąc według poniższej procedury. Psy były dokładnie moczone ciepłą wodą, następnie stosowano dwie aplikacje szamponu, w czasie drugiej aplikacji szampon pozostawał na sierści przez 10 minut. Następnie szampon był spłukiwany. Przez pierwszy tydzień kąpiele były przeprowadzane w klinice weterynaryjnej przez personel pomocniczy. Kąpiele były kontynuowane w domu przez właścicieli zwierząt po uprzednim przeszkoleniu. Obserwacji poddano następujące objawy: wyłysienia, łuski, odlewy mieszkowe oraz ogólny wygląd sierści. Dla każdego objawu ustalono skalę nasilenia: od 0 (brak zmian) do 10 (nasilone objawy). Oceniano również stopień satysfakcji właściciela zwierzęcia oraz tolerancję szamponu. Badania dermatologiczne zwierząt zostały przeprowadzone w pierwszym oraz w 28. dniu (po czterech tygodniach terapii).

Ocena skuteczności terapeutycznej

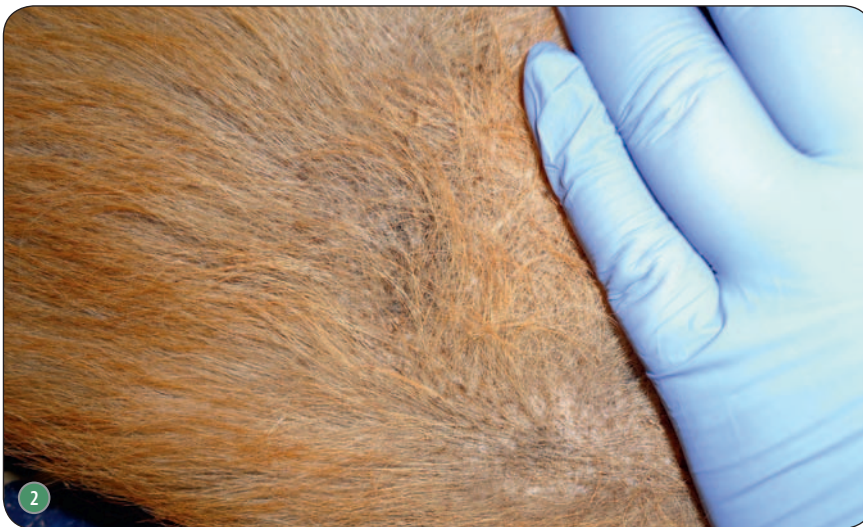
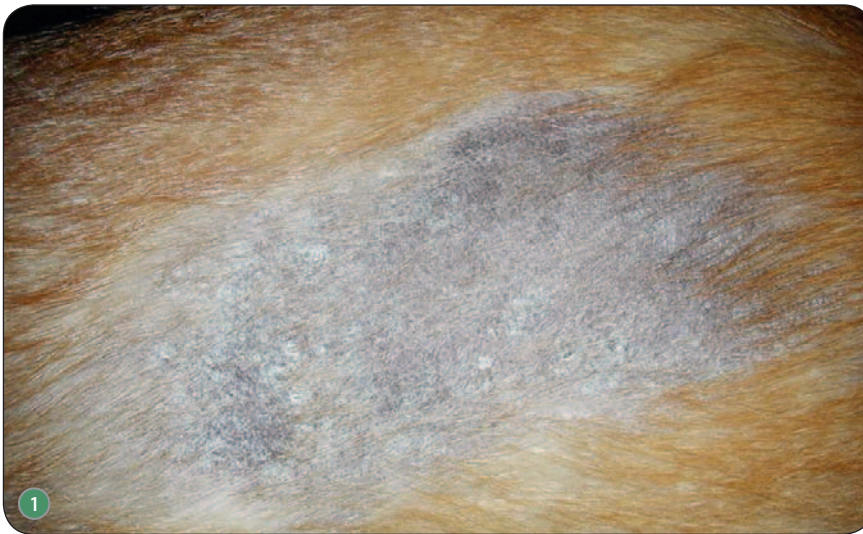Znaczącą poprawę kliniczną (ponad 50% redukcji zmian klinicznych)

po czterech tygodniach zaobserwowano u 4 na 5 psów. U dwóch z nich nastąpiły: 75-proc. redukcja zmian klinicznych, odrost włosów i bardzo duże zadowolenie właścicieli. U pozostałych dwóch psów poprawa wynosiła ponad 50% i była oceniona jako bardzo dobra przez lekarza weterynarii. Tylko jeden z właścicieli uważał, że kąpiele dwa razy w tygodniu są bardzo uciążliwe. U jednego ze zwierząt (berneński pies pasterski) poprawa po czterech tygodniach nie była zadowalająca, przerzedzenie sierści i odlewy mieszkowe były nadal widoczne w wielu miejscach na ciele. Pies ten został poddany leczeniu ogólnoustrojowemu z zastosowaniem cyklosporyny. W czasie powtarzanych aplikacji szamponu selenowego nie stwierdzono efektów ubocznych, jego cechy kosmetyczne zostały ocenione jako bardzo dobre lub doskonałe we wszystkich przypadkach.

Dyskusja

W badaniu wzięły udział psy dwóch ras: akita inu i berneński pies pasterski ▶

ryc. archiwum autora



Ryc. 1. Przerzedzenie włosów, suchość skóry z hiperpigmentacją i obecnością łusek u dwuletniego psa rasy akita; Ryc. 2. Zmiany u psa z ryc. 1 po czterech tygodniach stosowania kąpeli w szamponie zawierającym dwusiarczek selenu; Ryc. 3. Włosy 6-letniego psa rasy akita. Widoczne typowe dla łojotoków pierwotnych odlewy mieszkowe

▷ ski. Akita stanowiły 80% przypadków, gdyż jest to rasa dość popularna w Polsce i bardzo predysponowana do tej choroby (6). Innymi takimi rasami opisywanymi w literaturze są: pudle królewskie, samojedy, visla węgierskie, chow-chow i hawańczyki. Chorobę opisano również u psów mieszańców (2, 7). Charakter objawów klinicznych w dużej mierze zależy od rasy psa i od rodzaju sierści. U psów długowłosych obserwuje się matowość sierści oraz przerzedzenie włosów z wyłysieniami, u psów krótkowłosych częściej obserwuje się okrągłe łyse miejsca, plamki lub sierść o wyglądzie „wygryzionej przez mole”. U większości ras obserwuje się nadmierne rogowacenie oraz łuski (tłuste lub suche) (1, 3, 5, 6). U zwierząt biorących udział w badaniu widoczne były zmiany typowe dla ras o długiej sierści, u wszystkich psów widoczne były odlewy mieszkowe na dużych obszarach skóry, możliwe do obserwacji „gołym okiem” lub w badaniu trichogramu. Odlewy mieszkowe to zwarte masy keratyny otaczające widoczną część włosa (cebulkę włosa) – najlepiej obserwuje się je po wyrwaniu włosów. Ten objaw kliniczny według opinii i doświadczenia wielu dermatologów weterynaryjnych jest objawem poważnie sugerującym obecność *sebaceous adenitis* (2). W przypadku zaobserwowania odlewów mieszkowych powinno się jak najszybciej wykonać biopsję skóry i badanie histopatologiczne. Rozpoznanie może być postawione wyłącznie na podstawie takiego badania. Ważne jest, by pobrać wiele wycinków z różnych miejsc skóry (7, 8). Doświadczony histopatolog jest w stanie z łatwością ocenić, czy choroba znajduje się aktualnie w fazie początkowej czy późnej choroby. W fazie początkowej obserwuje się ziarniniakowe zapalenie otaczające gruczoły łojowe, natomiast w fazie przewlekłej gruczoły łojowe są już w zaniku.

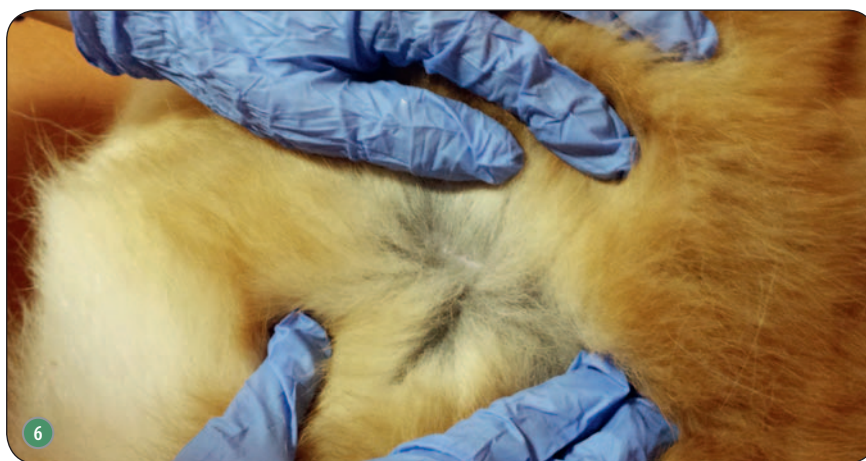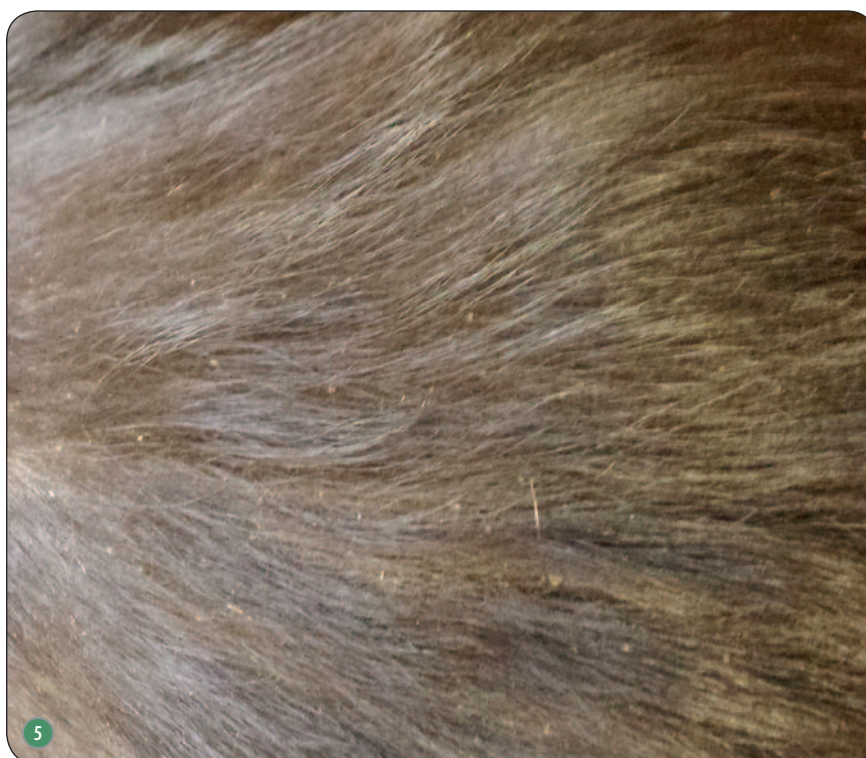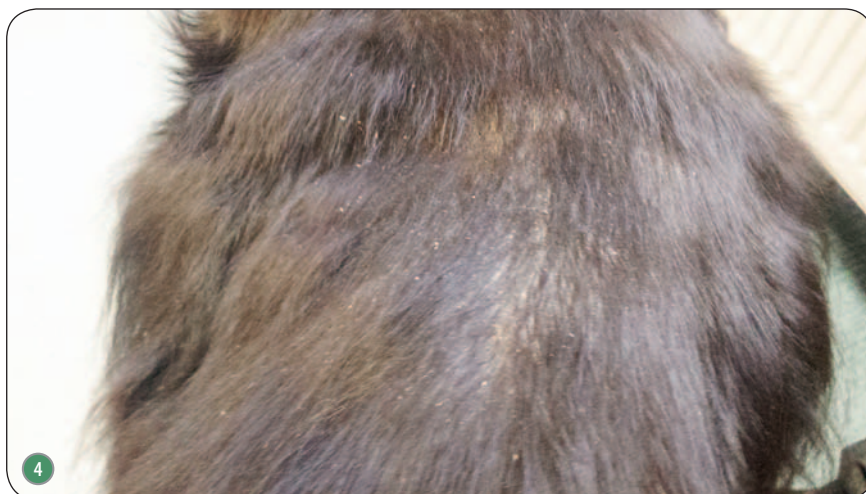
Sebaceous adenitis jest chorobą trudną do leczenia, nie ma jednej skutecznej terapii. Zadaniem leczenia jest na początku poprawa, a później – stabilizacja objawów klinicznych (6-8).

Ostatnio przeprowadzone badania potwierdzają, że na samym początku należy skupić się na leczeniu miejscowym z zastosowaniem szamponów ke-

ratorolitycznych i keratoregulujących. Leczenie ogólnoustrojowe powinno być zalecone w przypadkach, w których odpowiedź na leczenie miejscowe jest niewystarczająca oraz u psów w zaawansowanym stadium choroby. Udowodniono również, że leczenie ogólnoustrojowe jest skuteczniejsze, gdy stosuje się je razem z leczeniem miejscowym (6-8). Ograniczenie leczenia do terapii miejscowej jest zawsze uzasadnione w przypadku ziarniniakowego zapalenia gruczołów łojowych, gdy właściciel jest odpowiednio zmotywowany i rozumie cel naszego działania. Literatura proponuje różne schematy leczenia miejscowego (1, 4). Niestety niewiele jest badań porównujących keratomodulujące składniki czynne stosowane w przypadku tej choroby. W tym badaniu został zastosowany szampon zawierający dwusiarczek selenu. Substancja ta wpływa na czas odnowy naskórkowej i na tworzenie się wiązań wodorowych w keratynie naskórka. Ma działanie keratolityczne, keratoplastyczne oraz odtłuszczające. Na rynku istnieją również szampony dla ludzi zawierające dwusiarczek selenu, które są dość skuteczne dla psów. Często jednak wywołują podrażnienia skóry, nie mają odpowiedniego pH i nie zawierają substancji reatłuszczających. Dlatego zaleca się używanie preparatów opracowanych specjalnie dla psów.

Dodatkowo w skład badanego szamponu wchodzi dwuglukonian chlorheksydyny. Chlorheksydyna jest znana jako substancja o działaniu przeciwbakteryjnym i przeciwgrzybicznym, zmniejsza wtórne infekcje bakteryjne i grzybicze w postaci ropowic skóry i malassesiozy, które są częstymi powikłaniami *sebaceous adenitis*. Obecnie w dermatologii weterynaryjnej ze względu na tworzenie się coraz większej liczby szczepów bakterii wieloopornych coraz rzadziej stosuje się antybiotykoterapię ogólnoustrojową w leczeniu ropowic powierzchniowych skóry (6). Takie ropowice są częstym powikłaniem *sebaceous adenitis*, a dodatek chlorheksydyny do szamponu zapewnia dodatkowo prawidłową profilaktykę wtórnych powikłań w postaci ropowic skóry.

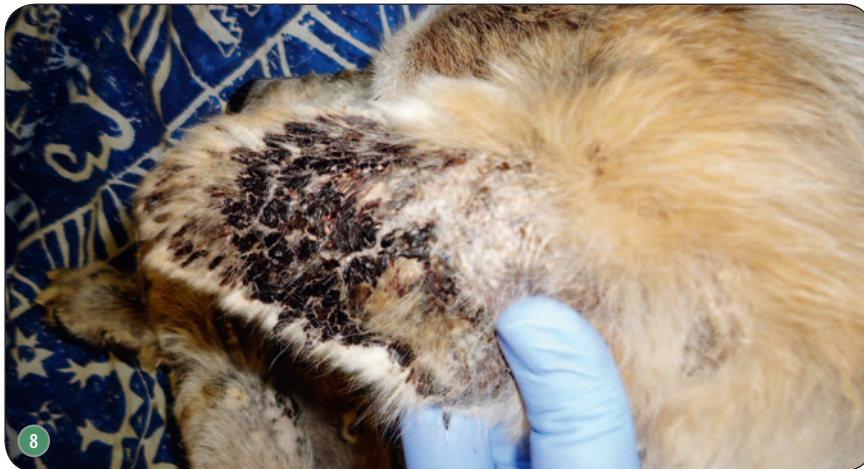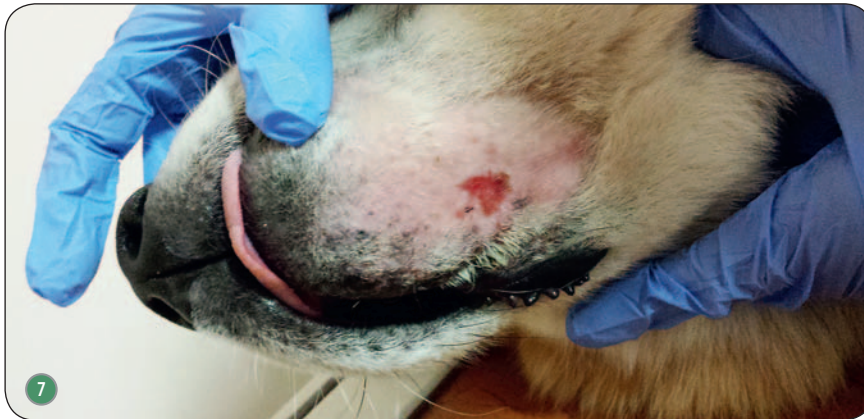Uzyskane wyniki wskazują na to, że szampon selenowy jest interesującą



Ryc. 4. Matowość włosa oraz suche łuski na grzbiecie psa rasy berneński pies pasterski z *sebaceous adenitis*; Ryc. 5. Pies z ryc. 4 po miesięcznej szamponoterapii szamponem z dwusiarczkiem selenu; Ryc. 6. Młody akita, u którego rozpoznano *sebaceous adenitis*. Na zdjęciu początek zmian

Numer	Rasa	Wiek	Płeć	Objawy kliniczne
1	akita	7	M	wyłysienia, łojotok suchy, odlewy mieszkowe
2	akita	5	M	łojotok suchy, odlewy mieszkowe
3	berneński pies pasterski	6	Ms	przerzedzenie sierści, wyłysienia, łojotok suchy, odlewy mieszkowe
4	akita	3	Fs	wyłysienia, łojotok suchy, odlewy mieszkowe
5	akita	2	F	łojotok suchy, przerzedzenie sierści, odlewy mieszkowe

Tab. 1. Opis epidemiologiczny przypadków klinicznych. M – samiec, F – samica, Ms – samiec kastrowany, Fs – samica sterylizowana



Ryc. 7. Powiększenia *sebaceous adenitis* w postaci powierzchownego ropnego zapalenia skóry. Zmiany przebiegają ze świądem; Ryc. 8. Przewlekłe stadium *sebaceous adenitis* u 7-letniego psa rasy akita. Widoczne strupy na zewnętrznej stronie małżowin usznych (typowa lokalizacja); Ryc. 9. Bezwłosy ogon u psa z ryc. 8

► opcją terapeutyczną w leczeniu *sebaceous adenitis* u psów. Większość właścicieli uznała, że powtarzane aplikacje szamponu były skuteczne i dobrze tolerowane. Przeprowadzone badanie terenowe dowodzi, że szampon zawierający dwusiarczek seleny jest produktem, który może być stosowany w leczeniu *sebaceous adenitis* oraz jego powikłań bakteryjnych. Należy jednak przeprowadzić dodatkowe badania porównawcze w celu lepszego zdefiniowania odpowiedzi terapeutycznej w przypadku tej choroby. □

Piśmiennictwo

1. Aksoy B. i in.: *Effectiveness of topical zinc oxide application on hypertrophic scar development in rabbits*. „Burns”, 2010, 36, 1027-1035.
2. Bensignor E. i Guaguère E.: *L'adénite sébacée granulomateuse du chien: une revue*. „Prat. Méd. Chir. Anim. Comp.”, 2012, 47, 65-71.
3. Gross T.L. i in.: *Diseases of abnormal cornification*. [W:] *Skin Diseases of the Dog and Cat. Clinical and Histopathological Diagnosis*. Blackwell Science, Ames 2005, 161-199.
4. Guthery E. i in.: *Zinc pyrithione in alcohol-based products for skin antiseptics: persistence of antimicrobial effects*. „Am. J. Infect. Control.”, 2005, 33, 15-22, 2005.
5. Kwochka K.W.: *The structure and function of epidermal lipids*. „Vet. Dermatol.”, 4:151, 1993.
6. Reichler I.M., Hauser B., Schiller I., i in.: *Sebaceous adenitis in the Akita: Clinical observation, histopathology and heredity*. „Vet. Dermatol.”, 2001, 12 (5): 243-253.
7. Rosser E.J. i in.: *Sebaceous adenitis with hyperkeratosis in the standard poodle. A discussion of 10 cases*. „J. Am. Anim. Hosp. Assoc.”, 1987, 23: 341.
8. Rosser E.: *Sebaceous adenitis in current veterinary dermatology*. [W:] Griffin C., Kwochka K., Macdonald J.: *Current Veterinary Dermatology*. Mosby Year Book, St. Louis 1993.

dr n. wet. Dorota Pomorska-Handwerker
 Lubelska Poliklinika Weterynaryjna s.c.
 20-718 Lublin
 al. Kraśnicka 89